칫솔을 이용한 가쪽날개근 이완이 턱관절 비대칭성과 근 두께에 미치는 영향

조수호, PT, BS[1], 서혜림, PT, PhD[*1]
[1]백석대학교 물리치료학과, [*1]백석대학교 물리치료학과

The Effects of Menton Deviation and Lateral Pterygoid Muscle Thickness to Release the Lateral Pterygoid Muscle using Toothbrush

Su-ho Jo, PT, BS[1], Hye Rim Suh, PT, PhD[*1]
[1]*Dept. of Physical Therapy, Baekseok University, Republic of Korea*
[*1]*Dept. of Physical Therapy, Baekseok University, Republic of Korea*

Purpose The purpose of this study was to compare the effectiveness of manual and toothbrush approaches on the release of the lateral pterygoid muscle (LPM) for patients with temporomandibular joint (TMJ) deviation. ***Methods*** This is a cross-sectional study design and randomized controlled trial. Forty-two subjects who had TMJ deviation were involved in this study. This study used a toothbrush (length: 18.7 cm, head: 26 × 15 × 4 mm) made of polypropylene. Experimental subjects were randomly assigned to the manual intervention group (21 subjects) and the toothbrush group (21 subjects). All subjects were measured for the thickness of the LPM and the menton deviation in the mandible immediately after each self-release of the LPM using hand and toothbrush. Sonography was used to measure the thickness of the LPM. The ImageJ program was used to measure menton deviation in the mandible. Result The thickness of the LPM decreased, and menton deviation in the mandible slightly decreased after the intervention. The thickness of the LPM was significantly reduced when comparing post-thickness with pre-intervention ($p<.001$). However, menton deviation in the mandible did not show a significant difference when comparing post-menton with pre-intervention ($p>.05$). The thickness of the lateral pterygoid muscle did not differ significantly between the two groups ($p>.05$). ***Conclusion*** Manual intervention and the toothbrush group were immediately effective in releasing the LPM in subjects with TMJ deviation. When releasing the LPM, the toothbrush is a proper alternative to manual intervention because of its convenient accessibility.

Key words Lateral pterygoid muscle, Manual intervention, Menton deviation, TMJ deviation, Toothbrush

Corresponding author Hye-Rim Suh(hyerimsuh@bu.ac.kr)

이 연구는 2025학년도 백석대학교 대학연구비 지원에 의하여 이루어졌음.

Received date 14 November 2024
Revised date 05 February 2025
Accept date 13 February 2025

I. Introduction

턱관절 장애(Temporomandibular joint disorder, TMD)는 전 세계 인구5~12%에서 발견되며, 만성 요통 다음으로 높은 발병률을 보인다.[1)] 한국인의 경우 1가지 이상의 턱관절 기능 장애 징후(염발음, 개구제한, 통증)을 가진 비율은 평균 9.4%로 이 중 45세 미만 연령에서 가장 높은 비율을 보였다.[2)] 턱관절 장애를 일으키는 턱관절 기능 장애 징후는 20대에서도 발견되었다. '국가건강정보포털'에 의하면 한국인 대학생의 약 53%에서 턱관절 기능장애 징후가 발견되었다.[3)] 이는 20대부터 시작된 기능 장애 징후가 턱관절 장애에 영향을 미칠 수 있음을 나타낸다. 추가적으로 턱관절 장애는 2차 질환의 원인이 되어 우울증에 영향을 미칠 수 있다고 보고되었다.[4)] 결론적으로 턱관절 징후를 조기에 관리하여 턱관절 장애를 예방해야 할 필요성이 있다.

턱관절 장애를 일으킬 수 있는 대표적인 근육은 깨물근(Masseter), 측두근(Temporalis), 안쪽날개근(Medial pterygoid), 가쪽날개근(Lateral pterygoid), 목빗근(Sternocleidomastoid muscle)의 다섯 개의 근육으로 구성되어 있다.[5-7)] 4개의 저작근 중 유일하게 가쪽날개근만이 아래턱의 벌림에 중요하게 작용한다. 가쪽날개근은 해부학적으로 상부 섬유와 하부 섬유로 구분된다. 상부의 전방 부착점은 나비뼈 큰

http:dx.doi.org/10.17817/JCMSH.2025.29.2.2

날개의 측두아래 표면과 익상돌기 측면날개 윗부분의 앞쪽에 부착된다. 후방 부착점은 턱관절 원판(disc)과 아래턱 관절융기에 부착된다. 하부의 전방 부착점은 익상돌기 측면 아래쪽 2/3의 측면 날개, 추체돌기 측면과 위턱뼈의 결절에서 시작하여 후방 부착점은 아래턱 관절융기의 목부분에 부착된다. 가쪽날개근의 크기는 다른 저작근에 비해 굉장히 작지만, 턱관절의 시상면, 가로면 움직임을 만드는 중요한 근육이다.[5] 아래턱의 벌림 중 가쪽날개근의 작용은 턱관절 원판과 아래턱융기를 움직여 개구범위를 증가시킨다.[8] 이 근육의 손상은 부정교합의 원인이 될 수 있다고 보고되었다.[9] 가쪽날개근 크기의 비대칭은 턱관절 통증이 없는 환자에서도 관찰할 수 있다. 이에 가쪽날개근과 턱관절질환(TMD, Temporomandibular joint disorder)간의 상관관계가 있음이 연구되었다.[10] 이는 정상인과 턱관절질환 환자간 가쪽날개근의 차이가 자기공명영상(MRI)을 통해 밝혀졌는데, 정상인에 비해 턱관절질환 환자에게서 조직 내 물 분자의 확산 정도를 나타내는 겉보기확산계수값과 비등방성값이 더 낮은 결과가 나타났다. 이는 턱관절질환 환자의 가쪽날개근이 정상인에 비해 단축, 비대 등으로 인한 혈액순환에 이상이 있음을 의미한다. 위 연구에서 주장하는 가쪽날개근의 과사용으로 인해 턱관절 질환을 일으키는 증상은 첫 번째, 가쪽날개근의 상부 단축으로 인해 Disc가 정복되지 않는 경우. 두 번째, 가쪽날개근의 비대로 인해 Disc가 정복되지 않는 경우. 세 번째, Disc의 변형으로 인해 턱관절에 통증을 일으키는 경우가 있다.[11] 위 증상의 원인인 가쪽날개근의 변형은 턱관절 비대칭에도 영향을 미치며, 턱관절 비대칭은 아래턱의 턱끝점 편차에도 영향을 미친다.[9] 아래턱의 턱끝점이 정중시상면을 기준으로 3mm이상 편차가 있을 경우 턱관절질환의 유병률 증가가 보고되었다.[12]

위와 같은 가쪽날개근의 문제로 인한 턱관절 질환을 치료하기 위해서 다양한 중재 방법이 연구되었다. ‘Botulinum toxin을 이용한 가쪽날개근에 주사’, ‘가쪽날개근의 통증 유발점에 Dry needle 적용’ 및 ‘도수치료를 통해 구강 내 가쪽날개근 이완’은 대표적인 치료법으로 알려져 있다.[8,13,14] 이중에 도수치료를 이용한 가쪽날개근 이완은 비침습적 치료기법으로 부작용을 감소시킬 수 있다.[14] 근육이완은 다양한 근골격계 질환에 적용되어 왔으며, 근육을 서서히 늘리는 자극을 줌으로써 원래의 길이로 회복하게 한다. 이완을 적용함으로써 근육의 기능 향상 및 만성 통증의 개선에 효과적이다.[15] 이는 턱관절의 정렬에 영향을 주는 가쪽 날개근을 이완시키게 되면 근육의 회복 및 턱 주변의 통증과 뼈의 정렬에 영향을 줄 수 있게 된다.

특히 일반인이 입안의 가쪽날개근을 접근하는 것은 복잡한 해부학적 위치로 인해 전문가의 도움이 필요하고, 손으로 하기 때문에 접근이 번거로울 수 있다. 이를 개선하기 위해 편리하게 접근이 가능한 칫솔을 이용하여 가쪽날개근을 촉진하고 도수중재와 비교해서 근육의 이완 및 턱관절의 비대칭에 어떠한 영향을 주는지 비교하고자 하였다.

II. 연구 방법

1. 연구절차

턱관절 장애 징후 혹은 비대칭이 있는 사람을 선별하였다. 대상자의 연령, 나이, 제외기준 여부, 과거 턱관절 병력 유무를 확인하였다. 그리고 앉은 상태에서 아래턱의 턱끝점 편차(Menton deviation)를 측정하였다. 측정 후 가쪽날개근이 비대칭적으로 수축하여 아래턱이 편측 이동 방향의 반대쪽 가쪽날개근을 진단용 영상 초음파장치(LOGIQ P6 PRO, GE Inc, USA)를 통해 근육 두께를 측정하였다. 칫솔 혹은 도수를 무작위로 선택하여 3분간 압박을 적용하였다. 이후 측정 과정을 반복하였다.

2. 실험참가자

본 연구 대상자는 충남 천안시에 소재한 B 대학교에 재학 중인 성인 남성 20명, 여성 20명이며, 중도 탈락자를 고려하여 2명을 추가하였다. 이에 총 42명이 실험에 참여하였다. 연구 대상자의 개인정보 보호 및 연구 참여의 자율성을 보장하기 위해 모든 데이터는 익명화하여 처리하였으며, 연구 과정에서 발생할 수 있는 윤리적 문제를 최소화하기 위해 엄격한 기준을 적용하였다. 대상자 선정 기준은 개구 시 아래턱의 비대칭이 있는 자, 턱관절 장애 증상(염발음, 개구제한, 통증)이 1개라도 있는 자이다. 실험에 참여한 연구 대상자는 제비뽑기를 통해 실험군 (n=21), 대조군(n=21)으로 무작위 배치하였다. 본 연구에서는 실험 대상자는 자신이 속한 군을 인지하지 못하도록 단순 맹검(single-blind) 방식으로 진행하였다. 실험군의 경우 칫솔을 이용한 가쪽날개근 이완 21명(남성 10명, 여성 11명), 대조군의 경우 자가(self) 도수를 이용한 가쪽날개근 이완 21명(남성10명, 여성11명)을 선정하였다.[14] 대상자 제외 기준으로 현재 턱관절 장애를 진단받고 치료 중인 경우, 부정교합을 진단받은 경우, 그리고 연구 참여를 거부하는 경우는 제외하였다.[14] 책임 연구자는 모든 실험 과정을 사전에 설명하고, 개인정보 동의 내용이 포함된 ‘연구 참여 동의서’를 작성하게 하였다. 대상자들의 일반적인 특성은 아래 표1에 표기하였다.

\

3. 측정기기 및 측정방법

(1) 아래턱의 편차 측정

격자판 앞 의자에 앉은 상태에서 1m 거리에 촬영 휴대폰을

Figure 1. Measurement of mandibular deviation during mouth opening.

Figure 2. Measurement of range of mouth opening

Figure 3. Draw the midsagittal line of face.

Figure 4. Measure the distance between the midsagittal line and mandibular midsagittal line.

위치시켰다. 격자판을 통해 어깨와 얼굴의 평행과 대칭을 맞추었다. 그리고 수평계(Iphone, Apple Inc., USA)를 사용하여 위턱의 치열을 0°에 평행하게 위치시켰다(Figure 1). 윗, 아랫니가 보이는 상태에서 자를 치아 옆에 위치시켜 개구 범위를 측정하였다(Figure 2). 개구동작 과정을 동영상으로 촬영하여 가장 편위가 심한 개구범위를 찾는다. 이에 턱끝점 편차가 3mm이상 차이가 발생할 경우 턱관절의 비대칭성으로 인한 턱관절질환에 영향을 미칠 수 있다.[12]

(2) 이미지 분석

이미지 분석 프로그램인 Image J (Rasband, W.S., ImageJ, U. S. National Institutes of Health, USA)를 이용하여 얼굴의 정중시상면을 그렸다.[16] 얼굴의 정중시상면의 지표(Landmark)는 코 뿌리점(Nasion), 코끝(Tip of nose), 인중 끝(Tip of philtrum), 치아중앙선(Dental midline)으로 구성되어 있다(Figure 3).[17] 그리고 아래턱의 치아 중앙과 턱끝점(Menton)을 연결한 선인 아래턱 정중시상면을 그린 후 거리를 측정하였다(Figure 4). 중재 후 위 과정을 통해 수치화 하였다.

(3) 가쪽날개근 두께 측정

진단용 영상 초음파장치 (LOGIQ P6 PRO, GEInc, USA)을 사용하여 개구 시 아래턱 편위 방향의 반대쪽 가쪽날개근을 촬영하여 아래턱 관절융기의 이동과 근육의 위치를 확인하였다. 초음파의 위치는 귀 앞에 위치한 광대활(zygomatic arch)에 위치하고 광대뼈와 수평으로 위치시킨다. 이때 측정자에게 약간의 개구를 지시하여 아래턱 관절융기가 이동하는 위치를 찾는다(Figure 5A).[18] 이에 아래턱 관절 융기 앞쪽에

Table 1. General characteristics of the subjects

Variable	Manual intervention[a]	Toothbrush[a]
Age (yrs)	22.09±2.50	22.33±1.82
Height (㎝)	169.8±10.51	171.23±8.75
Weight (㎏)	69.57±18.18	70.23±14.24

[a]Mean±standard deviation, Individuals exhibiting at least one of the symptoms: crepitus, restricted mouth opening, or pain.

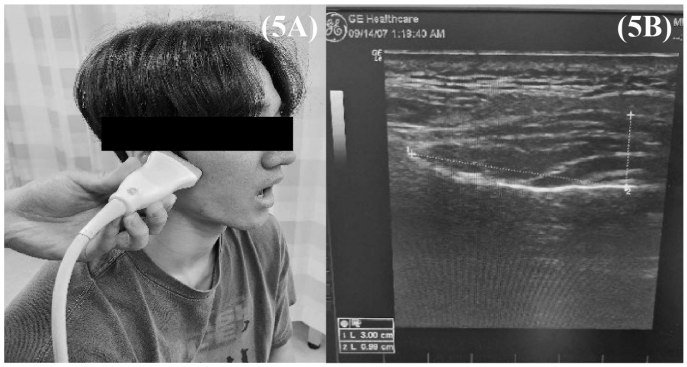

Figure 5A. Measure the thickness of lateral pterygoid muscle using ultrasound image machine (LOGIQ P6 PRO).
Figure 5B. Digitize the thickness of lateral pterygoid muscle on image.

Figure 6. Education the position of lateral pterygoid muscle.

Figure 7A. Self-manual intervention during 3 minutes.
Figure 7B. Self-toothbrush intervention during 3 minutes.

위치한 근육이 가쪽날개근이다. 가쪽날개근의 하부섬유의 아래쪽 경계 부분에는 가쪽날개근 판이 위치하여 초음파 영상으로 밝은 띠가 관찰되었다. 이에 아래턱 관절융기 앞쪽부터 가쪽날개근 판을 따라 여성은 2.5cm, 남성은 3cm 지점에서 근육 두께를 3회 측정한 뒤 평균값을 산출하였다(Figure 5B).

4. 중재방법

중재를 위하여 환측에 가쪽날개근 이완을 1회 3분 동안 적용하였다. 가쪽날개근 이완을 위해 Kalamir, A. 등[14]에서 소개된 중재 방법 중 구강 내 가쪽날개근 이완법을 적용하였다. 가쪽날개근의 이완은 구강 내 갈고리 돌기와 어금니 사이에 치료사의 손가락을 넣어 가쪽날개근의 위치를 촉진하여 환자에게 정확한 위치를 교육하였다. 해당 근육의 촉진 방법은 다음과 같다. 1)환자에게 편안한 정도의 개구를 지시한다. 2)입안의 어금니 뒤쪽을 촉진한다. 3)아래턱을 편안하게 닫아, 근육을 촉진할 공간을 확보한다. 4)마지막 어금니(molar) 뒤쪽을 따라 바깥쪽으로 이동하며 가쪽날개근 판(Lateral pterygoid plate) 방향으로 위치시킨다. 5)손가락 혹은 칫솔을 이용하여 위-안쪽방향의 가쪽날개근의 정확한 위치를 교육한다(Figure 6).[14] 이후 실험군과 대조군에게 각각 칫솔과 라텍스 장갑을 제공하였다. 실험군은 칫솔을 이용하여 가쪽날개근을 이완할 것이고, 대조군은 라텍스 장갑을 착용한 손가락을 이용하여 가쪽날개근을 3분간 이완하였다(Figure 7A, B).

5. 분석방법

통계프로그램 (PASW Statistics, SPSS Inc., USA)을 사용하여 연구 참여자의 나이, 키, 몸무게의 정규성검정을 수행하였다. 그리고 도수와 칫솔의 턱끝점 변화와 가쪽날개근 두께 차이를 대응표본 *t*검정을 통해 중재 전후차를 비교하였다. 최종적으로 두 중재의 효과 차이를 비교하기 위해 독립표본 t검정을 수행하여 통계의 유의성 유무를 확인하였다.

III. 결 과

1. 턱끝점 편차 변화

얼굴의 정중시상면을 기준으로 턱끝점과 아랫니 중앙점을 연결한 선의 거리를 측정하였다. 평균값에 근거하여 도수중재와 칫솔 중재 모두 턱끝점 편차가 감소하였지만, 유의미한 차이는 발견하지 못했다. 전, 후 비교에서 도수 중재의 경우 2.78±2.19mm에서 1.96±2로 감소하였지만, 유의미한 차이가 없었다(p>.05). 또한 칫솔의 경우 2.57±1.65mm에서 2.15±1.51로 감소하였지만, 유의미한 차이가 없었다(p>.05) (Table 2). 더불어 두 그룹 간에도 유의미한 차이가 없었다(Table 3).

2. 가쪽날개근 두께 변화

가쪽날개근의 두께는 중재 전후로 각 3회 측정하여 평균값을 구하였다. 도수와 칫솔 중재 모두 유의미한 가쪽날개근 두께 변화를 확인하였다. 도수 중재의 경우 평균이 0.98±0.17에서 0.91±0.17로 감소하였으며, 유의미한 차이를 확인하였다(p<.001). 칫솔 중재의 경우 평균이 0.95±0.21에서 0.90±0.23으로 감소하였으며, 유의미한 차이를 확인하였다(p<.001) (Table 2). 독립표본 t검정을 통해 두 중재간 차이를 분석하였다. 결과적으로 두 중재간 유의미한 차이가 없음을 확인하였다(p>.05)(Table 3).

IV. 고 찰

본 연구 결과에 따라 칫솔을 이용한 가쪽날개근 이완이 도수 적용과 비교했을 때와 동일한 효과가 나타났으며, 마사지를 통해 깨물근 근육 이완 시 근 두께가 감소한 결과와 같은 효과가 나타났다.[19] 이는 마사지가 근육에 직접적으로 작용하여 혈액의 순환을 개선하고, 근막 이완에 긍정적인 영향을 미친 것으로 예상된다. 하지만 턱끝점 편차(Menton deviation)에는 유의미한 차이가 나타나지 않았다. 중재 전후의 평균값을 비교했을 때 턱끝점 편차 거리가 감소하였지만, 통계학적인 차이는 발견하지 못했다(Table 2).

가쪽날개근은 삼차신경(Trigemianl nerve)에서 시작되어 아래턱신경의 깊은관자신경까지 이어지며, 이 신경은 가쪽날개근의 위 섬유와 아래 섬유 사이를 통과한다. 또한, 동일한 부위에서 뒤깊은관자동맥이 주행한다. 그러므로, 가쪽날개근을 이완함으로써 신경 및 혈관의 순환을 개선할 수 있을 것으로 예상된다.[20] 선행 연구에 따르면, 가쪽날개근의 위·아래 섬유에 의해 아래턱신경이 포착될 확률은 약 9%로 보고되었다.[21] 도수 기법과 칫솔을 활용한 가쪽날개근의 이완은 주변 혈관 및 신경을 함께 자극하여 가쪽날개근 이완 효과를 증진시키는 데 긍정적인 영향을 미쳤을 것으로 사료된다.

가쪽날개근의 단축, 비대로 인한 턱관절 장애 환자에게 도수를 적용한 경우 압통, 최대 개구범위 증가, 개구 시 통증 감소에 유의미한 효과가 나타났다.[14] 본 연구에서는 턱관절 장애가 없고, 턱관절의 비대칭과 함께 기능장애 징후(염발음, 개구 시 통증, 개구 제한)중 1개 이상이 있는 정상인을 대상으로 하였다. 본 연구에서 칫솔중재가 도수중재 만큼의 효과가 있다는 것을 확인하였다. 이는 턱관절 장애 환자에게 칫솔을 이용한 중재를 적용하여도 유의미한 효과가 있을 것이다. 더불어 칫솔 적용이 양쪽 가쪽날개근의 비대칭으로 인하여 발생한 부정교합 및 턱관절 비대칭 개선에 유의미한 효과가 예상된다.[9] 일부 논문에서는 도수 적용을 통한 가쪽날개근 이완이 Dry needle 삽입과 비교하여 전후 차이에 대한 효과는 있었지만 그룹간 차이는 없었다. 이는 침습적인 Dry needle 중재와 비침습적인 도수 중재 간에 차이가 없음을 의미한다. Guarda N. 등[22]은 도수를 이용한 가쪽날개근 이완과 비교하

Table 2. Comparisons of dependent variables between Pre and Post interventions.

Variable	Intervention	Pre[a]	Post[a]	t	p
Menton deviation(mm)	Manual	2.78±2.19	1.96±2	2.574	.118
	Toothbrush	2.78±2.19	2.15±1.52	2.574	.258
Lateral pterygoid thickness(cm)	Manual	0.98±0.17	0.91±0.17	9.496	.258
	Toothbrush	0.96±0.21	0.90±0.23	6.166	.001*

* p<.001, [a]Mean±standard deviation

Table 3. Comparisons of independent variables between each intervention.

Variable	Manual intervention[a]	Toothbrush[a]	t	p
Menton deviation(mm)	0.83±1.47	0.43±1.7	0.802	.427
Lateral pterygoid thickness(cm)	0.07±.0.03	0.06±0.05	0.272	.787

[a]Mean±standard deviation

여 침습적으로 해당 근육을 정확히 선택하여 Botulinum toxin을 적용하였을 때 근육 이완에 더욱 효과적이라고 보고하였다.[23] 이러한 이유는 가쪽날개근이 도수로 접근하기 어려운 해부학적 구조를 가지고 있으며, 화학약물 중재의 즉각적인 효과 때문으로 사료된다. 이런 한계점을 극복하기 위해 가쪽날개근을 비침습적으로 쉽게 접근할 수 있는 규격화된 중재 방법이 필요하다.[24] 그러한 중재 방안으로 구강에 쉽게 접근할 수 있는 칫솔이 좋은 방안이 될 수 있을 것이다.

현 실험에서 턱끝점 편차의 변화가 차이가 없었던 이유는 다음과 같다. 첫 번째, 중재 기간과 빈도의 차이에 기인할 가능성이 있다. 아래턱 관절의 비대칭을 개선하는 이전 논문에서는 4주 동안 하루 3회를 적용하여 턱끝점 편차 변화에 유의미한 차이를 발견하였다.[25] 반면, 본 연구에서는 단일 중재(1회 3분)를 적용하여 즉각적인 변화를 평가하는 데 초점을 맞추었다. 따라서, 본 연구의 결과는 단기적인 중재 효과를 탐색하는 데 의미가 있으며, 보다 장기간의 반복적 중재가 턱끝점 편차 변화에 미치는 영향을 확인하기 위한 후속 연구가 필요할 것으로 판단된다. 두 번째, 정중시상면의 기준이 되는 지표(Landmark)인 코 뿌리점(Nasion), 코끝(Tip of nose), 인중 끝(Tip of philtrum), 치아 중앙선(central incisor line)을 2D의 단면적 이미지 분석보다 CT와 MRI를 이용한 3D 이미지 분석의 정확성이 통계적으로 유의미하게 높았다.[17,26] 이는 머리 전체면적에 기반한 정중시상면과 지표(Landmark)를 따라 그린 정중시상면이 차이가 있음을 의미한다. 위 지표(Landmark)는 정중시상면을 그리는 데 있어 3D 분석에 비해 정확성과 신뢰도가 떨어질 수 있음을 시사한다. 세 번째, 턱관절 비대칭을 유발하는 근육은 대표적으로 가쪽날개근을 제외하고 깨물근(Masseter), 측두근(Temporalis), 안쪽날개근(Medial pterygoid) 그리고 목빗근(Sternocleidomastoid muscle)으로 구성되어 있다. 위 4개 근육의 좌, 우 비대칭이 턱관절 비대칭에 영향을 미칠 수 있다.[6,7] 본 연구에는 가쪽날개 근육만 단독으로 중재, 분석하였기에 가쪽날개근 중재만으로 턱관절 비대칭이 개선되지 않았다면, 위 4개 근육의 비대칭을 개선할 필요성이 있다.

일반 손가락의 구조는 연부조직과 함께 마사지를 적용하게 된다. 부드러운 재질의 마사지 도구가 단단한 재질의 도구에 비해 연부조직에 더 깊이 영향을 미치고 더 큰 이완 효과가 있음을 확인하였다.[27] 하지만 칫솔은 높은 경도의 딱딱한 느낌만을 제공하며 부드러운 느낌이 전혀 없었기에 이러한 부분을 개선한다면 좀 더 효과적인 적용이 가능할 것으로 사료된다. 본 연구에서 사용한 칫솔의 크기는 손가락 크기와 유사한 직경(length:18.7cm, head:26×15×4mm)을 사용하였다. 하지만 가쪽날개근을 구강 내에서 접근하였을 때 개인 간 가쪽날개근 크기에 따라 다양한 크기의 칫솔 사용을 고려하지 않았다. 이후 연구에서는 대상자의 구강구조에 따른 가쪽날개근에 정확하게 접근할 수 있는 적합한 칫솔 혹은 도구를 개발하여 근육 이완 효과를 극대화하고자 한다.

가쪽날개근의 비대와 단축은 턱관절 장애를 일으키는 원인 중 하나이다. 골격을 원래의 자리로 되돌리기 위해 스트레칭과 이완을 적용하지만, 관절가동범위를 크게 늘릴 수 없는 턱관절 주변의 근육은 골격을 이용한 스트레칭 적용이 어렵기 때문에 근육의 직접적 이완이 더 효과 적이라고 할 수 있다. 본 연구의 제한점으로는 단일 중재를 적용하여 즉각적인 효과만을 분석하였으며, 이에 따라 턱끝점의 변화를 명확하게 확인하는 데 한계가 있었다는 점이 있다. 또한, 2D 이미지 분석 기법을 활용함에 따라 정밀한 형태적 변화를 평가하는 데 제약이 존재하였다. 향후 연구에서는 중재의 횟수와 기간을 확대하여 장기적인 효과를 검증하고, 3D 이미지 분석 기법을 적용하여 보다 정밀한 턱끝점의 변화를 측정할 필요성이 있다. 또한, 이전 연구에서는 손을 이용한 가쪽날개근 이완에 도수 중재가 효과적임을 입증하였다. 이에 본 연구를 통해 칫솔을 이용한 가쪽날개근 이완이 도수 중재와 비교하여 같은 효과가 있음을 입증하였다. 이에 칫솔을 이용한 가쪽날개근 이완은 일상에서 편리하게 접근할 수 있을 것이다.

References

1. National Institute of Dental and Craniofacial Research. Facial pain. Available from: https://www.nidcr.nih.gov/research/data-statistics/facial-pain. Accessed 2024 Apr 15.
2. Korea Disease Control and Prevention Agency. Health information: Temporomandibular disorder. Available from: https://health.kdca.go.kr/healthinfo/biz/health/gnrlzHealthInfo/gnrlzHealthInfo/gnrlzHealthInfoView.do. Accessed 2024 Apr 15.
3. Korea Disease Control and Prevention Agency. Health information: Temporomandibular disorder. Available from: https://health.kdca.go.kr/healthinfo/biz/health/gnrlzHealthInfo/gnrlzHealthInfo/gnrlzHealthInfoView.do. Accessed 2024 Apr 15.
4. Yang CM, Baek JW. Association of depression with chewing problems in Koreans : A cross-sectional study using the Korea National Health and Nutrition Examination Survey 2016. Journal of Dental Rehabilitation and Applied Science. Korean Academy of Stomatognathic Function and Occlusion. 2020; 36(1),12-20.

5. Lee K, Chon S. Assessments of Muscle Thickness and Tonicity of the Masseter and Sternocleidomastoid Muscles and Maximum Mouth Opening in Patients with Temporomandibular Disorder. Healthcare. 2021;9(12):1640.
6. Angst L, Koolstra JH, Wiedemeier D, et al. Masticatory Muscles Activation and TMJ Space During Asymmetrically Loaded Jaw Closing. Annals of biomedical engineering. 2024;52(4), 877-87.
7. Luo D, Yang H., Yuan M. Anatomical factors influencing temporomandibular joint clicking in young adults: temporomandibular joint structure disorder or lateral pterygoid muscle dysfunction?, Frontiers in Bioengineering and Biotechnology. 2024;12,1337267
8. Gonzalez-Perez LM, Infante-Cossio P, Granados-Nunez M, et al. Deep dry needling of trigger points located in the lateral pterygoid muscle: efficacy and safety of treatment for management of myofascial pain and temporomandibular dysfunction. Medicina Oral Patologia Oraly Cirugia Bucal. 2015;20(3), e326-e33
9. Buduru S, Kui A, Talmaceanu D, et al. Acute dental malocclusion associated with lateral pterygoid muscle partial tear: Case Report and literature review. The Journal of Craniomandibular & Sleep Practice. 2024;42(1), 33-39.
10. Guerrero ME, Beltran J, De Laat A, et al. Can pterygoid plate asymmetry be linked to temporomandibular joint disorders?. Imaging Science in Dentistry. 2015;45(2), 89-94.
11. Liu S, Wan C, Li H, et al. Diffusion tensor imaging of the lateral pterygoid muscle in patients with temporomandibular joint disorders and healthy volunteers. Korean Journal of Radiology. 2022;23(2), 218-25.
12. Boel T, Sofyanti E, Sufarnap E. Analyzing menton deviation in posteroanterior cephalogram in early detection of temporomandibular disorder. International Journal of Dentistry. 2017;1,5604068.
13. Taema M, Nabi NA, Ibrahim S, et al. Assessment of anterior positioning splint in conjunction with lateral pterygoid BTX injection to treat TMJ disc displacement with reduction a preliminary report. The Journal of Maxillofacial Plastic and Reconstructive Surgery. 2021;43(33),1-9.
14. Kalamir A, Bonello R, Graham P, et al. Intraoral myofascial therapy for chronic myogenous temporomandibular disorder: a randomized controlled trial. Journal of manipulative and physiological therapeutics. 2012;35(1), 26-37.
15. Oh YT. Effects of a Muscle Energy Technique on Pain and Functionality in Patients with Chronic Low Back Pain. PNF and Movement. 2016;14(2), 139-47.
16. WS, R. Image j, us national institutes of health, bethesda, maryland, usa. 2011. http://imagej. nih. gov/ij/.
17. Bidra AS, Uribe F, Taylor TD, et al. The relationship of facial anatomic landmarks with midlines of the face and mouth. The Journal of Prosthetic Dentistry. 2009;102(2), 94-103.
18. Chang PH, Chen YJ, Chang KV, et al. Ultrasound measurements of superficial and deep masticatory muscles in various postures: reliability and influencers. Scientific Reports, 2020;10(1), 14357.
19. Ariji Y, Katsumata A, Hiraiwa Y, et al. Masseter muscle sonographic features as indices for evaluating efficacy of massage treatment. Oral Surgery, Oral Medicine, Oral Pathology, Oral Radiology, and Endodontology, 2010;110(4), 517-26.
20. Kang H, Guak H, Park H. Topographic Anatomy of the Mandibular Nerve Branches Distributed on the Lateral Pterygoid Muscle. Korean Journal of Physical Anthropology. 2002;15(2),79-93.
21. Boonruangsri P, Chaisiwamongkol K, Iamsaard S, et al. Entrapment of posterior divisions of the mandibular nerve by the lateral pterygoid muscle. Srinagarind Medical Journal-ศรีนครินทร์ เวช สาร. 2019;34(4), 324-7.
22. Guarda-Nardini L, Stecco A, Stecco C, et al. Myofascial pain of the jaw muscles: comparison of short-term effectiveness of botulinum toxin injections and fascial manipulation technique. The Journal of Craniomandibular & Sleep Practice. 2012;30(2), 95-102.
23. de Melo LA, Bezerra de Medeiros AK, Campos MFTP, et al. Manual therapy in the treatment of myofascial pain related to temporomandibular disorders: a systematic review. The Journal of Oral Facial Pain Headache. 2020;34(2), 141-8.
24. Lee ST, Kim D, Park JH, et al. Ultrasound-guided intraoral botulinum toxin injection into the lateral pterygoid muscle for chronic temporomandibular joint

dislocation. The Journal of the Korean Association of Oral and Maxillofacial Surgeons. 2024;50(1), 41-8.
25. Bae Y, Park Y. The effect of relaxation exercises for the masticator muscles on temporomandibular joint dysfunction (TMD). The Journal of Physical Therapy Science. 2013;25(5), 583-6.
26. Bajaj K, Rathee P, Jain P, et al. Comparison of the reliability of anatomic landmarks based on PA cephalometric radiographs and 3D CT scans in patients with facial asymmetry. International Journal of Clinical Pediatric Dentistry. 2011;4(3), 213-23.
27. Kim Y, Hong Y, Park HS. A soft massage tool is advantageous for compressing deep soft tissue with low muscle tension: Therapeutic evidence for self-myofascial release. The Journal of Complementary Therapies in Medicine. 2019;43, 312-8.